1895

Medical Library

Ueber einen Fall

von

Gliom des rechten Frontallappens.

Inaugural-Dissertation

zur

Erlangung der Doktorwürde in der gesamten Medizin

vorgelegt der

Mediz. Fakultät der Friedrich-Alexanders-Universität zu Erlangen

unter dem Präsidium des

Herrn Prof. Dr. A. Strümpell

am 13. Juli 1895

von

Dr. ANDREAS PROBST,

prakt. Arzt in Wegscheid.

Wegscheid 1896.

Buchdruckerei von Max Kürzl.

Ueber einen Fall

von

liom des rechten Frontallappens.

Inaugural-Dissertation

zur

Erlangung der Doktorwürde in der gesamten Medizin

vorgelegt der

liz. Fakultät der Friedrich-Alexanders-Universität
zu Erlangen

unter dem Präsidium des

Herrn Prof. Dr. A. Strümpell

am 13. Juli 1895

von

DR. ANDREAS PROBST,

prakt. Arzt in Wegscheid.

Wegscheid 1896.
Buchdruckerei von Max Kürzl.

Seiner Schwiegermama

in Liebe und Dankbarkeit

gewidmet

vom Verfasser.

541
0
EX
BIBLIOTHECA
CASSELLANA

VIRCHOW gebrauchte zum Erstenmale für eine Art von Gehirngeschwülsten den Namen Gliom.

Er verstand darunter — und noch heute gilt diese Definition — Neubildungen, die aus den Stützzellen des Zentralnervensystems entstehen und am häufigsten im Grosshirn vorkommen. Sie bilden da Geschwülste von 3 bis 8 Zentimeter und mehr Durchmesser, die an der freien Oberfläche meistens einfachen Hyperplasieen des betreffenden Teiles ähnlich sehen, also die äussere Form vergrössert beibehalten; — die ferner meist gegen die gesunde Substanz

nicht scharf abgegrenzt sind, vielmehr gewöhnlich allmählich in dieselbe übergehen.

Was die Färbung der Gliome betrifft, so kann dieselbe äusserst verschieden sein, je nachdem ein grösserer Gefässreichtum sich in ihm entwickelt oder nicht.

Virchow sagt in seinen Vorlesungen über die krankhaften Geschwülste: „Die Gliome sind weissliche, wie man gewöhnlich sagt, medullär aussehende Geschwülste, die nur dadurch, dass die Gefässe sich in ihnen entwickeln und zugleich immer weiter werden, ein rosiges, manchmal ein bläuliches zuweilen ein sehr charakteristisches hortensiafarbenes Aussehen annehmen.“

Sehr blutreiche, beziehungsweise gefässreiche Gliome neigen sehr zu Blutungen. Dadurch kann das Aussehen der Gliome ein noch bunteres als eben angedeutet werden.

Hämorrhagieen jüngeren Datums werden dunkelrot bis schwarz sein, ältere können eine

braune bis schwefelgelbe Farbe annehmen. Auf Schnitten können sich ebenfalls alle diese Färbungen zeigen.

Wenn durch derartige Blutergüsse oder durch Erweichungen Geschwulstgewebsteile zerstört werden, so entstehen in dem Gliom Cysten, die mit trüben weisslichen bis bräunlichen mehr oder weniger flüssigen Massen gefüllt sind.

Die Konsistenz der Geschwulst ist hauptsächlich bedingt durch die Art und Weise der Wucherung der Neuroglia. Die weicheren enthalten mehr zellige Elemente — verzweigte Gliazellen — „oft soviel" sagt Virchow, „dass an einzelnen Stellen fast nur noch Zellen zu existieren scheinen." — Die härteren enthalten mehr faserige Zwischensubstanz. Darnach kann man (nach Virchow) weiche und harte Gliome oder besser zellreiche oder medulläre und fibröse Gliome unterscheiden.

Nimmt ein Teil der Geschwulstmasse den Charakter des Schleimgewebes an, so haben wir Myxogliome. Entwikeln sich die Gefässe reichlich

und werden sie sehr weit, so kann die Geschwulst einen teleangiectatischen Charakter annehmen:

Glioma teleangiectaticum findet man bei mikroskopischer Untersuchung ausser den dem Gliagewebe eigentümlichen charakteristischen Zellen mit gleichmässigem Bau der Kerne und mit feinem fibrillärem Netzwerk polymorphe Zellen, deren Kerne oft länglich gestaltet sind, so hat man eine weitere Mischform vor sich: Das Gliosarkom.

Die Aetiologie der Gliome ist wohl ebenso dunkel, wie die der Neoplasmen überhaupt.

Diejenigen, die der Ansicht sind, dass die Geschwülste einen infektiösen Charakter hätten, werden wohl nicht viel Anhänger haben.

Am meisten leuchtet die Cohnheim'sche Hypothese ein, nämlich: alle Geschwulstbildungen beruhten auf fötaler Anlage.

Dafür spricht vielleicht auch das Vorkommen von congenitalen Gliomen: Virchow beschreibt

2 Fälle von angeborenen Gliomen bei zwei Geschwisterten.

Als direkte Entstehungsursache können wir für viele Gliome traumatische Erschütterungen annehmen. Beweise dafür sind die häufigen Fälle, in denen nachgewiesen werden konnte, dass ein Trauma vorherging. Dafür spricht ferner der Umstand, dass Gliome am häufigsten bei der arbeitenden Klasse vorkommen.

Weiter könnte man als Beweis für das Trauma als Entstehungsursache noch die Lokalisation des Glioms anführen, nämlich: Hinterlappen und oberer und seitlicher Umfang der Grosshirnhemisphäre sind die Lieblingssitze des Glioms und die diesen Hirnteilen entsprechenden Schädelgegenden sind ja traumatischen Insulten häufig ausgesetzt.

Die pathologische Bedeutung des Glioms liegt nicht in seiner Art als Neubildung an und für sich; denn theoretisch betrachtet gehört dasselbe nicht zu den sogenannten bösartigen Ge-

schwülsten; zeichnet es sich ja weder durch rapides Wachstum, noch durch Metastasenbildung aus; — niemand wird dasselbe jedoch zu den ausgesprochen gutartigen Neubildungen rechnen wollen, zumal wenn man mit dem Begriff „gutartig" auch den der Ungefährlichkeit für das Leben des Individuums und für die Funktionsfähigkeit des betreffenden Organs verbindet.

Da sie Geschwülste des Zentralnervensystems sind, so sind sie schon durch ihre Lokalisation sehr gefährlich, wenn es auch manchmal vorkommt, dass sie eine ziemlich bedeutende Grösse erreichen, ohne dass erheblichere Störungen eintreten. Dies hat dann seine Ursache in dem langsamen Wachstum der Gliome. Die Drucksteigerung wird in solchen Fällen nur eine ganz allmähliche sein, so dass die Nervenelemente gewissermassen an dieselbe sich gewöhnen können.

Die grösste Gefahr aber liegt in dem bei den Gliomen schon häufig beobachteten Gefässreichtum.

Virchow sagt hierüber: In den höchsten Graden der Vaskularisation werden sie sehr leicht Sitze von Hämorrhagien, welche dann für den weiteren Verlauf ihn hohem Grade bestimmend werden können, das erste Wachstum erfolgt meist langsam, so dass grosse Störungen, wie man sie sonst bei der Grösse und dem Sitze dieser Gewächse erwarten sollte, oft erst spät eintreten. „Sobald aber", fährt er fort, „der vaskulöse oder hämorrhagische Charakter und damit die Möglichkeit akuter Schwellungen hervortritt, so kann ein wirklich apoplektischer Verlauf stattfinden."

Als Beispiel für das eben Gesagte möge folgender Fall dienen, den ich sowohl klinisch als auch bei und nach der Sektion zu beobachten bezw. zu untersuchen Gelegenheit hatte.

Am 26. Juli 1893 wurde eine ungefähr 60 Jahre alte Frau W., Tändlerin in München, im vollständig bewusstlosen Zustande in das Krankenhaus l. d. Isar gebracht. Von ihrem wenig intelligenten Gatten war nur soviel zu erfahren, dass sie längere Zeit schon über Unwohlsein geklagt habe; im Februar dieses Jahres habe sie einen Schlaganfall gehabt, von dem sie sich so ziemlich wieder erholte; den letzten Anfall habe sie gestern (25. Juli) nachmittags erlitten und sei seitdem nicht mehr zum Bewustsein zurückzubringen gewesen.

Die Untersuchung ergibt Facialisparese und Lähmung der Extremitäten links; ausserdem

machte sich stertoröses Atmen bemerkbar. Die Herzaktion war beschleunigt, das Sensorium vollständig benommen, sonst war nichts Auffälliges zu konstatieren.

Die Diagnose lautete:

Apoplexia cerebri mit nachfolgender Hemiplegia. Die Benommenheit des Sensoriums steigerte sich in den folgenden Tagen bis zum tiefen Coma.

Die Temperatur betrug

	Morgens	— Abends
am 28. Juli	36,7° C	36,8° C
„ 29. „	36,8° C	37,0° C
„ 30. „	36,8° C	37,0° C

„ 31. „ vormittags stieg die Temperatur bis zum Tode, der am Nachmittag 4 Uhr eintrat und betrug morgens

7 Uhr 37,9° C, 10 Uhr 38,5° C,
12 Uhr 39,5° C, 3 Uhr 40,6° C.

Bei der am 1. August vorgenommenen Obduktion ergab sich folgender Befund:

Kleiner weiblicher, mässig genährter Körper. Haut blass, Pupillen mittelweit, rechte enger als linke.

Mamma schlaff. Abdomen mit reichlichen Striae versehen. Untere Extremitäten leicht ödematös. Baucheingeweide in gehöriger Lage. Wurmfortsatz an dem rechten Ovarium udhärent. Ovarium ebenfalls verwachsen. Zwerchfellstand rechts und links 5. Rippe. Herzbeutel handtellergross vorliegend. Beide Lungen frei. Pleurahöhlen fast leer. Im Herzbeutel ca. 2 Esslöffel seröser Flüssigkeit. In beiden Vorhöfen reichlich flüssiges Blut, sowie in beiden Ventrikeln.

Schädeldach mitteldick. Diploë teilweise stelerosiert, von dunkelroter Farbe. Gefässfurchen sehr weit und tief. Dura hyperämisch, stark gespannt. Im Längsblutleiter Fibrimgeriunsel. Innenfläche der Dura rechts trocken, glänzend, ohne Auflagerung. Weiche Häute im Ganzen durchsichtig. Windungen trocken. Unter den weichen Häuten am rechten Stirnlappen grosse dunkelrote

Stellen, hämorrhagisch infiltriert; in der Ausdehnung eines Kindshandtellers gelbe Verfärbung und leichte Trübung der Meningen. Die betreffende Gehirnpartie — sich erstreckend über Gyrus centralis posterion bis zu den Gyri pontales — erscheint vergrössert, ihre ursprüngliche Gestalt im Grossen und Ganzen erhalten. Beim Einschneiden dieser Stelle zeigt sich ein wallnussgrosser, mässig derber Tumor, umgeben von erweichter Gehirnsubstanz. Die Schnittfläche des Tumors ist mässig derb, gelb, rot und grau gefleckt — mit ein paar kleinen Cysten. Seitenventrikel sind nicht erweitert, Ependym derselben glatt und glänzend. Die Schnittflächen der grossen Hemisphären zeigen überall normale Zeichnung, ebenso die Hirnrinde. Rautengrube und Kleinhirn ohne pathologischen Befund. In der hinteren Schädelgrube findet sich ungefähr 1 Theelöffel voll seröser Flüssigkeit. Die Gefässe der Hirnbasis sind teilweise atheromatös. Bei der genaueren Besichtigung, bezw. Präparation ergibt sich, dass durch die „Vergrösserung“ der rechten Grosshirnpartie die linke etwas nach der Seite hin

verschoben erscheint, dass das Corpus callosum infolgedessen im Durchschnitt einen schrägen Verlauf hat; die den Tumor umgebende erweichte im Allgemeinen milchigweisse Partie erstreckt sich von der Rindensubstanz der äusseren Grosshirnoberfläche durch das ganze Mark in die Nähe der grauen Substanz der medialen Grosshirnoberfläche.

Total zerstört erscheint das untere Ende der Zentralwindungen: Graue und weisse Substanz gehen undeutlich in einander über und bilden einen gleichmässigen gelbbraunen Brei, der sich in eine kleine cystenartige Ausbuchtung der Geschwulst fortsetzt. Die Pia über diesem erweichten Gehirnteil ist verdickt.

Die den höher gelegenen Centren für Arm- und Beinbewegung entsprechenden Partieen sind von zahlreichen dunkelen hämorrhagischen Herden durchsetzt, die auch hier in direkter Verbindung mit solchen des Tumors stehen; stellenweise lässt sich hier eine hellere Färbung und deutliche

Schichtung der grauen Substanz erkennen. Den Kern der Erweichung bildet der Tumor.

Dieser selbst bildet eine rundliche, kugelige, nicht gelappte Geschwulst von mässiger Konsistenz, die nach dem Centrum zu derber wird. Die der Oberfläche der Rindensubstanz nahe gelegene Partie des Tumors ist von kleinen Cysten und hämorrhagischen Herden durchsetzt und zeigt eine stärkere rote Färbung als die tiefer gelegenen Teile.

Die derbere Consistenz des Centrums der Geschwulst erklärt sich wenigstens zum Teil durch die hier vorhandene stärkere Verkalkung derselben. Noch zu erwähnen ist, dass Metastasen sich nirgends vorfanden.

Das Wichtigste aus den übrigen Befunden ist Folgendes:

Herz von mittlerer Grösse, fettreich. Wand

des linken Ventrikels sehr derb mit bindegewebigen Verdickungen versehen. Coronargefässe ziemlich geschlängelt. Rechter Ventrikel eng, Septum stark nach rechts vorgewölbt. Endocard und Klappen gehörig. Linker Ventrikel weit, Jntima der Aorta glatt. An der Schlusslinie die Aortenklappen mit bindegewebigen Einlagerungen und Verkalkungen versehen. Aortaklappen rigid. Endocard des linken Ventrikels zeigt im Bereiche einer handtellergrossen Stelle sehnige und schwielige Verdickungen bis zu $^1/_2$ mm, Septum und Spitze des linken Ventrikels ausgeweitet und verdünnt, auf dem Querschnitte stellenweise fibrös. Papillarmuskeln ebenfalls fibrös. Das Endocard des rechten Ventrikels zeigt ebenfalls schwielige Verdickungen. Jn der Muskulatur des Herzens finden sich einzelne schwielige Einlagerungen.

Bicuspidalis an den Rändern leicht verdickt. Endocard des linken Vorhofs überall verdickt.

Innenfläche der Aorta wenig verdickt, nur in der Bauchaorta schwielige Erhabenheiten. Beide Nierenarterien frei.

Der Befund der übrigen Organe war im Wesentlichen ein negativer.

Die Diagnose lautete abgesehen vom Hirnbefunde:

Chronisches Herzaneurysma, Sklerose der Aorta und Coronararterien.

Mikroskopischer Befund.

Die Schnitte wurden nach Erhärtung des Präparates in Müllerscher Flüssigkeit angefertigt. Gefärbt wurden dieselben nach der Weigertschen Methode — Behandlung mit Hämatoxylin — Blutlaugensalz.

Der erste Schnitt zeigte unter dem Mikro-

skope (bei Vergr. 250) kleinere den normalen Gliazellen vollkommen gleiche und vergrösserte rundliche Zellen, die durch ein stellenweise dichtes Netzwerk von fibrillenartigen Fortsätzen untereinander verbunden sind. Ausserdem fanden sich einzelne Zellen mit zwei oder drei Kernen vor. Ein Zellleib ist bei den kleineren Zellen deutlich erkennbar, bei den grösseren weniger deutlich oft gar nicht sichtbar. Normales Gewebe ist nirgends mehr vorhanden. Das Präparat gibt im Ganzen das Bild von sowohl an Grösse als an Zahl gewucherten Gliazellen.

Ein Präparat des centralen Teiles der Geschwulst zeigt weniger zahlreiche — eher spärliche — Zellen, dagegen ein sehr weites Maschenmerk von fibrillenartigen Fortsätzen.

Die Consistenz des Tumors, die im Ganzen eine mässige, im Centrum eine derbere ist, erklärt sich so abgesehen von der erwähnten Ver-

kalkung durch den Reichtum an fibrillenartigen Verästelungen im Centrum und grösserem Zellenreichtum in der Peripherie.

Ein Schnitt von der Peripherie der Geschwulst gibt ein ähnliches Bild, wie das erste Präparat, nur dass die Zellen viel zahlreicher, fibrillenartige Fortsätze dagegen fast gar nicht vorhanden sind. Ausserdem sind hier zahlreiche gefüllte, weite Blutgefässe deutlich erkennbar.

Die Geschwulst besteht also aus Gliazellen, die von verschiedener Grösse, bald gleichgross, bald grösser oder kleiner wie die normalen sind. Diese Zellen sind im peripheren Teile der Geschwulst sehr zahlreich, enthalten manchmal zwei und mehr Kerne, verlieren aber nie die den Gliazellen eigentümliche Gestalt, werden nach dem Centrum zu immer spärlicher, dagegen treten hier die fibrillenartigen Verästelungen immer

deutlicher hervor, die in der Perpherie zwar auch vorhanden, aber weniger zahlreich sind. Wie schon erwähnt waren nirgends Metastasen der Neubildung zu finden und was die Zeit, die Dauer des Wachstums derselben anlangt, so ist aus der Ausdehnung des Erweichungsherdes und auch aus der allerdings mangelhaften Krankengeschichte zu entnehmen, dass die Geschwulst schon ziemlich lange Zeit bestanden haben kann, das Wachstum also ein ziemlich langsames gewesen sein muss.

Aus dem Allem geht hervor, dass wir es hier mit einem Gliom zu thun haben, das einerseits als Neubildung an und für sich, anderseits durch sein mechanisches Verhalten (Druck auf die umliegenden kleineren Gefässe) und durch die von ihm ausgehenden Hämorrhagieen das normale Gewebe der grauen und weissen Substanz in der Gegend der Zentralwindungen zerstört, bezw. substituirt hat. Die Masse der Geschwulst

hat ihren Sitz in der weissen Substanz, während die graue Rinde hauptsächlich durch Erweichung zu Grunde gegangen ist.

Was die Herdsymptome anlangt, so stimmen diese vollständig mit dem anatomischen Befunde überein. Die Facialislähmung bestand offenbar schon länger; das beweist die bräunlich gelbe Färbung der erweichten Masse am unteren Ende der Zentralwindungen und die Verdickung der Pia über derselben.

Diese ältere Lähmung könnte man vielleicht in direkten Zusammenhang bringen mit dem Sektionsbefunde.

Chronisches Herzaneurysma und Atherom der Gefässe der Hirnbasis. Chronisches Herzaneurysma führt häufig zu Parietalthrombosen im Herzen und damit zu Embolieen in entfernteren Organen, wie Gehirn, Nieren, Milz. Dies ist je-

doch auszuschliessen, denn es fanden sich nirgends im Gehirn Cysten und Narben von älteren Erweichungsherden. Ausserdem fehlten auch embolische Narben in den Nieren, in der Milz.

Bei der Atheromatose der Gehirnarterien liesse sich auch an autochthone Thrombose denken, durch die diese ältere Lähmung zu Stande hätte kommen können. Denn ist an einer Stelle des arteriellen Gefässsystems im Gehirn eine thrombotische Verstopfung eingetreten, wie sie je bei Atheromatose häufig vorkommt, so kommt es, falls kein genügender Collateralkreislauf vorhanden ist, zur Erweichung der betroffenen Gehirnpartieen. Auch das ist nicht anzunehmen, da die thrombotischen Gehirnerweichungen nur sehr selten zu plötzlichen Jnsulten führen. So wäre nur noch die eine Möglichkeit zu erörtern, nämlich dass diese ältere Erweichung durch Blutung

infolge von Berstung von Miliaraneurysmen entstanden sein könnte. Bei Atheromatose von Gehirnarterien findet man häufig Miliaraneurysmen, doch lässt sich auch dies ausschliessen, nachdem Miliaraneurysmen im vorliegenden Falle nicht gefunden wurden und anatomisch nachgewiesen ist, dass diese ältere Erweichung mit der Geschwulst selbst im Zusammenhang steht.

Die Facialislähmung ist also zweifellos in ähnlicher Weise, wie der letzte Jnsult durch die Geschwulst bedingt. Jmmerhin ist anzunehmen, dass die Beschaffenheit des Herzens das zu Stande kommen von Blutungen begünstigt hat. Denn bei Herzaneurysma ist die Thätigkeit des Herzens eine sehr unregelmässige und so der Blutdruck grossen Schwankungen unterworfen.

Die Lähmung der Extremitäten trat jedenfalls bei der letzten grösseren Gehirnblutung ein. Also: Monoplegia mit nachfolgender Hemiplegia.

Es sei mir gestattet an dieser Stelle einen Fall aus der Literatur (das Gliom von Gerhard in Band I der Festschrift zur Säkularfeier der Alma Julia Maximiliana, Würzburg 1882) anzuführen, bei dem ähnlich, wie im vorliegenden lange Zeit vorher apoplektische Anfälle vorhergingen, der Patient sich anscheinend wieder erholte, bis infolge eines neuen Jnsults Lähmung und Tod eintrat.

Ein 24 Jahre alter Weber, der früher nie viel krank war, litt seit Ende Oktober 1878 an anfallsweise auftretenden Kopfschmerzen, besonders in der Gegend der Seitenwandbeine und des Hinterkopfes. Am 7. Dezember 1878 brach er bei der Arbeit plötzlich bewustlos zusammen, kam baldwieder zu sich, so dass er, obwohl schwach in den Beinen, nach Hause gehen konnte, wo er sich öfters erbrach. Seitdem hatte er heftige andauernde Kopfschmerzen, die sich wieder besserten,

so dass er wieder arbeiten konnte. Jm Mai trat Verschlimmerung ein: Abmagerung, Sehstörungen, Gehör- und Schlaflosigkeit. Am 12. Juli wurde er im bewusstlosen Zustande in's Juliushospital gebracht, wo eine rechtzeitige Hemiplegie konstatiert wurde. Der Puls betrug 60 Schläge in der Minute, die Temperatur 36°, am Abend desselben Tages 37, 4° C; am nächsten Tage stieg sie auf 38,4° C.

Die ophthalmoskopische Untersuchung ergab, dass die Pupillen verengt, das Sehnervenende geschwollen, Conturen vermischt, Venen geschlängelt, Capillaren stark ausgedehnt waren. Also Stauungspapille. Am 13. Juli liegt Patient ganz ruhig, den Kopf nach der linken Seite haltend. Abends 7 Uhr ist die rechte Pupille weit und reaktionslos. Von 9 Uhr sind beide Pupillen ad maximum erweitert. Von 10 $^1/_4$ Uhr tritt der Tod ein.

Bei der Sektion findet sich ein grosser Tumor des rechten Unterlappens, der fast alle Hirnsubstanz bis auf einen kleinen Rest ersetzt. Die Farbe ist bunt, in der Mitte ist ein alter Blutherd angedeutet durch citronengelbe Pigmentmassen. Diese sind umgeben von rötlichgrauen gelappten Geschwulstmassen, die nach aussen hin hellcitronengelbe Einsprengungen enthalten. Die mikroskopische Untersuchung bestätigt, dass die Geschwulst ein Gliom ist.

Bei der Autopsie unseres Falles wurde die rechte Pupille enger befunden als die linke, ein Umstand, der auf eine Beteiligung des Oculomotorins hindeuten würde; aber eine Erkrankung derselben war nicht nachzuweisen. Vielleicht lässt sich das Verhalten der Pupillen durch entfernte Druckwirkung der Geschwulst erklären.

Jn Bezug auf die klinische Diagnose ist zu

erwähnen, dass eine andere als Gehirnapoplexie wegen der mangelhaften Anamnese und der kurzen Beobachtung wohl nicht zu stellen war, zumal da eine ophthalmoskopische Untersuchung, die wohl ein Hauptmoment für die Diagnose Gehirntumor – nämlich Stauungspapille – ergeben hätte, nicht gemacht worden war. Nur zwei Umstände konnten vielleicht auf einen Hirntumor schliessen lassen: Der länger andauernde Kopfschmerz, — wahrscheinlich wird ein immer mehr sich steigernder Kopfschmerz schon lange Zeit bestanden haben –, dann die Thatsache, dass die Temperatur nach dem apoplektischen Jnsult nicht fiel, sondern auf normaler Höhe blieb, bezw. am letzten Tage bis zum Tode stieg: bei einer Apoplexia cerebri tritt immer eine Temperaturerniedrigung ein.

Wenn wir nun Alles zusammenfassen, so kommen wir zu dem Schlusse, dass die Gefährlichkeit dieses Tumors nicht allein im Sitz, sondern

hauptsächlich in seinem Gefässreichtum lag. Denn bei langsamem Wachstum sind häufig keine wesentlichen Drucksymptome vorhanden, da die nervösen Organe Zeit haben, sich an die veränderten Druckverhältnisse zu gewöhnen. Die Blutungen aber, zu denen derartige Geschwülste des Gehirns — gefässreiche Sarkome und vor Allem Gliome — neigen, schliessen alle Gefahren der Gehirnblutung in sich, wie vorliegender Fall beweist.
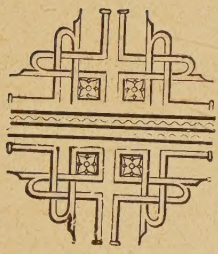
Zum Schlusse erfülle ich noch die angenehme Pflicht, Herrn Medizinalrat Prof. Dr. Bollinger für die freundliche Ueberlassung der Arbeit, Herrn Prof. Dr. Hauser für die freundliche Unterstützung bei derselben meinen ergebensten Dank auszusprechen.